INNERVATION DU MEMBRE PELVIEN

Le membre pelvien reçoit ses nerfs à partir du plexus lombo-sacral, il est formé de deux parties :

Le plexus lombal : destiné à la région ventro-médiale du membre.

Le plexus sacral : destiné à la région dorso-latérale du membre.

LE PLEXUS LOMBAL

Il est formé par l'union des branches ventrales des quatre premiers nerfs lombaires (L1-L2-L3-L4).

1. Constitution :

-La branche ventrale de L1 reçoit une anastomose de T12, envoie une anastomose à L2 et donne : le n. ilio-hypogastrique et le n. ilio-inguinal.

-La branche ventrale de L2 envoie une anastomose à L3 et donne : le n. cutané latéral de la cuisse, le n. génito-fémoral et deux branches antérieure et ventrale.

-Les branches ventrales de L3 et L4 anastomosées entre elles et avec les branches sus et sous-jacentes, se divisent chacune en deux branches antérieures et postérieures.

-La réunion des branches antérieures de L2-L3-L4 forme le nerf obturateur.

-La réunion des branches postérieures de L1-L2-L3 forme le nerf fémoral.

2. Forme et situation :

Il a une forme triangulaire à base médiale répondant aux corps vertébraux lombaires.

Il est situé entre les deux plans musculaires du muscle psoas.

3. Collatérales :

Branches pour les muscles : carré des lombes et psoas.

4. Branches terminales :

-Le n. ilio-hypogastrique (L1), nerf mixte : moteur pour les muscles de la paroi abdominale inférieure, sensitif pour les téguments de la région glutéale antéro-supérieure et la région pubienne scrotum et les grandes lèvres.

-Le n. ilio-inguinal (L1), nerf sensitif : destiné à la région supéro-médiale de la cuisse et à la région, au scrotum et aux grandes lèvres.

-Le n. génito-fémoral (L1-L2), mixte : donne :

Une branche fémorale cutanée pour la région supéro-médiale de la cuisse.

Une branche génitale mixte pour le muscle crémaster et les téguments de la région pubienne.

-Le n. cutané latéral de la cuisse (L2-L3) sensitif : destiné aux téguments de la région antéro- latérale et postéro-latérale de la cuisse.

-Le nerf obturateur (L2-L3-L4) mixte.

-Le nerf fémoral (L2-L3-L4) mixte.

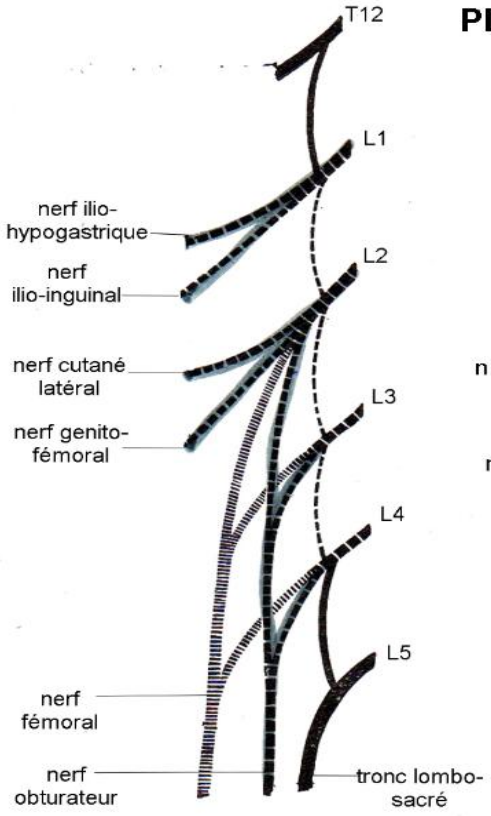

PLEXUS LOMBAL
constitution et branches terminales

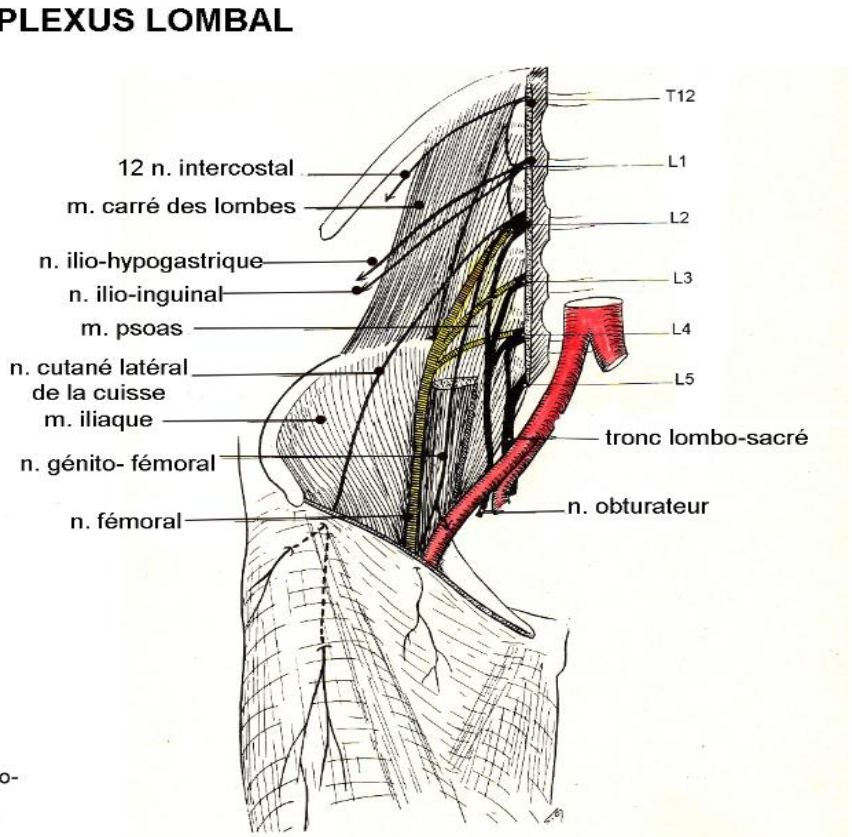

RAPPORTS DU PLEXUS LOMBAL

NERF OBTURATEUR

Branche terminale du plexus lombal, c'est le nerf de l'adduction de la cuisse.

1. Origine :

Il nait des branches antérieures de L2-L3-L4 entre les deux plans du muscle psoas.

2. Trajet :

Il se dégage du m. psoas par son bord médial, croise l'articulation sacro-iliaque puis longe la paroi pelvienne latérale jusqu'au canal obturateur où il pénètre et s'y divise en deux branches terminales antérieure et postérieure.

3. Rapports :

A son origine le n. obturateur est avec les autres branches du plexus lombal entre les deux plans du muscle psoas. Dans la cavité pelvienne, il est appliqué sur le m. obturateur interne et répond aux viscères pelviens et aux vaisseaux iliaques. Au niveau du canal obturateur il est rejoint par les vaisseaux obturateurs avec lesquels il le traverse (il se place aux dessus des vaisseaux obturateurs).

4. Branches collatérales :
   - Nerfs articulaires pour l'articulation coxo-fémorale.
   - Nerf du muscle obturateur externe.

5. Branches terminales :

Branche antérieure : superficielle, sort du canal et descend dans à la partie antérieure de la loge des adducteurs et donne

- les nerfs des muscles : pectiné, long adducteur, court adducteur, gracile.
- un nerf cutané pour le tiers inférieur de la face médiale de la cuisse.
- un rameau pour l'articulation du genou.

Branche postérieure : profonde, sort du canal et descend entre le m. court adducteur en avant et le m. grand adducteur en arrière et donne :

- Les nerfs pour le court et grand adducteurs.
- Un rameau pour l'articulation coxo-fémorale.

6. Territoire d'innervation :

Territoire sensitif :

Téguments de la partie inférieure de la face médiale de la cuisse.

Territoire moteur :

Muscles adducteurs : pectiné, long adducteur, court adducteur, les deux faisceaux sup et moyen du grand adducteur et le muscle obturateur externe.

LE NERF FEMORAL

Branche terminale du plexus lombal, c'est le nerf de l'extension de la cuisse.

1. Origine :

Il nait des branches antérieures de L2-L3-L4 entre les deux plans du muscle psoas.

2. Trajet :

Il de dégage du m. psoas à son bord latéral, descend obliquement en bas et en dehors dans l'angle dièdre du m. iliaque et du m. psoas.

Arrivé à l'anneau fémoral, il passe sous ligament inguinal et pénètre dans le trigone fémoral appliqué sur le m. ilio-psoas.

3. Terminaison :

A 1 cm du ligament inguinal, le nerf fémoral se divise en 4 branches terminales :

-Deux superficielles : le nerf musculo-cutané latéral et le nerf musculo-cutané médial.

-Deux profondes : le nerf du quadriceps et le nerf saphène.

4. Rapports :

Entre les plans du psoas, il est en rapport avec les branches terminales du plexus lombal avec lesquels il descend dans la fosse iliaque : le n. cutané latéral de la cuisse et le n. génito-fémoral.au niveau de l'anneau fémoral, il est dans la lacune musculaire avec le n. cutané latéral de la cuisse en dehors. La bandelette ilio-pectinée le sépare de l'artère fémorale située dans la lacune vasculaire avec sa veine en dedans.

Dans le trigone fémoral, il est latéral aux vaisseaux fémoraux et donne ses branches terminales.

5. Branches collatérales :

Branches musculaires pour les muscles iliaque et psoas.

Une branche pour l'artère fémorale.

Une branche anastomotique avec le nerf cutané latéral.

6. Branches terminales :

<u>Le nerf musculo-cutané latéral</u> : mixte, donne :

- Des branches musculaires (3-4) pour le m. Sartorius.
- Les nerfs perforants cutanés antérieurs supérieur et inférieur pour les téguments de la face antérieure de la cuisse.
- Le nerf saphène accessoire qui se divise en deux branches une profonde : satellite de l'artère fémorale, et une superficielle : satellite de la grande veine saphène.

<u>Le nerf musculo-cutané médial :</u> mixte, donne :

- Une branche postérieure motrice destinée au m. pectiné et le m. log adducteur.
- Une branche antérieure cutanée pour les téguments de la face antéro-médiale de la cuisse.

Le nerf du quadriceps : moteur destiné aux 4 chefs musculaires qui le constitue : le vaste médial, le vaste latéral, le vaste intermédiaire et le droit fémoral.

Le nerf saphène : sensitif, satellite de l'artère fémorale dans son trajet à la cuisse, il devient superficiel à la face médiale du genou puis se divise en deux branches :

- Une infra-patellaire : pour la face antéro-médiale du genou.
- Une jambière : pour les faces antéro-médiale et postéro- médiale de la jambe.

7. Territoires d'innervation :

Territoire moteur :

Les muscles ilio-psoas, pectiné, long adducteur, quadriceps et sartorius.

Territoire sensitif :

Face antérieure de la cuisse, face antéro-médiale du genou et la face médiale de la jambe.

UINNERVATION DU MEMBRE PELVIEN/ LPEXUS LOMBAL
branches terminales

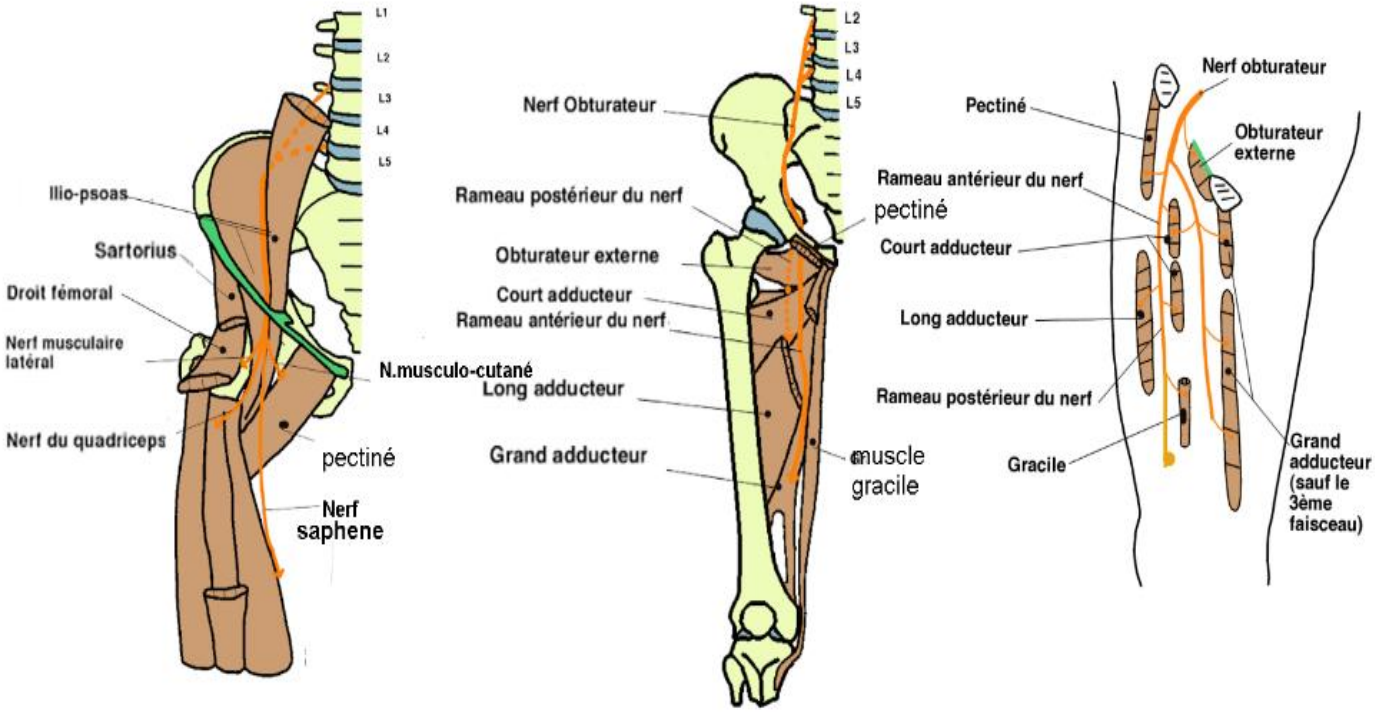

NERF FEMORALE
origine-trajet-terminaison

NERF OBTURATEUR
origine-trajet-terminaison

NERF OBTURATEUR
branches terminales
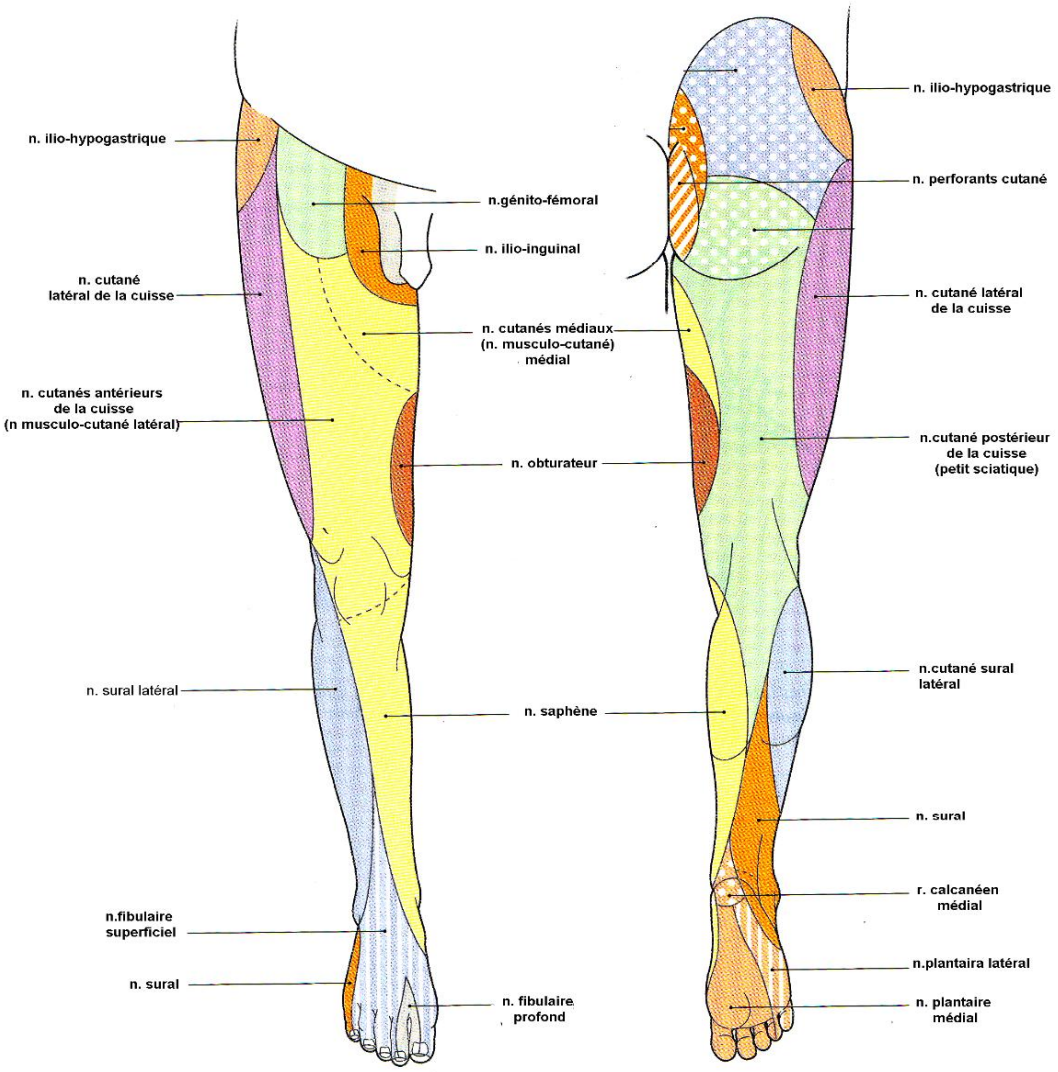
TERRITOIRES SENSITIFS DU MEMBRE PELVIEN
(plexus lombo-sacral)